Patología congénita del oído externo

Y Manac'h
H Maarek
N Loundon

Resumen. – La patología congénita del oído externo, que comprende el pabellón y el conducto auditivo externo, es de naturaleza malformativa. A pesar de su frecuencia, se tratará muy brevemente la oreja prominente cuya definición y sobre todo la manera en que el paciente lo vive corresponden a criterios sociológicos y sólo constituyen una variante de lo normal. Las malformaciones propiamente dichas plantean interesantes problemas de cirugía plástica, dado que el pabellón es probablemente el apéndice anatómico más difícil de reconstruir, de cirugía funcional auditiva y de medicina interna debido a la posibilidad de asociaciones malformativas que dependen del mismo mecanismo genético o de una dismorfogénesis simultánea.
Serán estudiadas sucesivamente las malformaciones del pabellón, las malformaciones del conducto y luego las asociaciones malformativas.

© 2000, Editions Scientifiques et Médicales Elsevier SAS, París. Todos los derechos reservados.

Pabellón

ANOMALÍAS DE FORMA Y DE DIMENSIÓN

■ *Reseña antropométrica* (*fig. 1*)

La forma de la oreja es conocida, mientras que sus dimensiones lo son menos. Altura del pabellón al nacer: 40 mm ± 2; a los 8-9 años: 56 mm ± 6; 18-19 años: 62 mm ± 7 en el niño, 58 mm ± 7 en la niña; a los 8-9 años el pabellón ha alcanzado el 90 % de su tamaño de adulto joven. El ancho del pabellón representa aproximadamente el 60 % de su altura. Siguiendo su eje vertical, el pabellón puede dividirse en 3 segmentos esencialmente equivalentes; el tercio superior: hélix, surco del hélix, fosa triangular; el tercio medio: concha; el tercio inferior: conjunto antitrago-lóbulo.

■ *Oreja prominente*

El pabellón prominente corresponde a un aumento de la distancia entre la mastoides y el hélix que es normalmente de

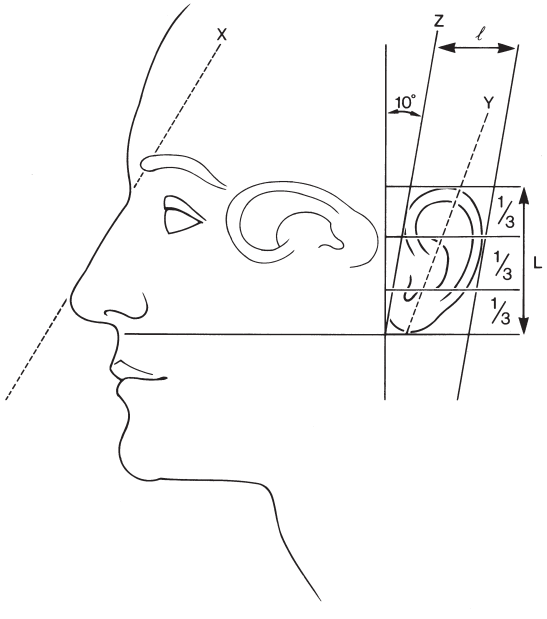

1 *Antropometría.*
I = 60 % L; X (eje del dorso de la nariz) es paralelo a Y (eje del pabellón); Z (línea de inserción del pabellón) está inclinada 8 a 10° con respecto a la vertical.

Yves Manac'h : *Professeur.*
Harry Maarek : *Chef de clinique-assistant.*
Nathalie Loundon : *Interne des hôpitaux de Paris.*
Service ORL, hôpital Necker-Enfants Malades, 149, rue de Sèvres, 75015 Paris.

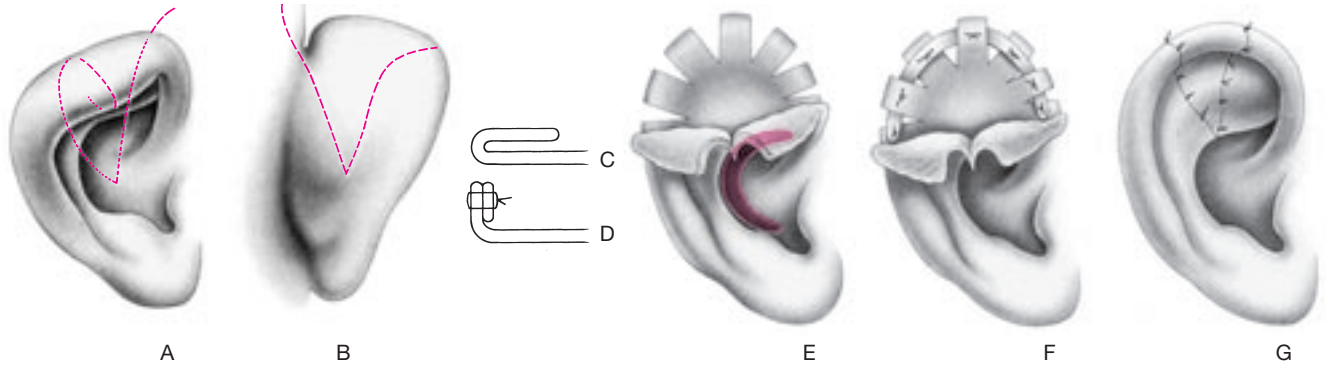

2 *Corrección del pabellón en corneta.*
Técnica derivada de Musgrave para el tiempo cartilaginoso asociado a un colgajo cutáneo de pedículo superior.
A y B: la incisión que define la vía de acceso y el colgajo.
C, D, E, F: la incisión radial del cartílago helicoantehelíceo permite reexpandir el armazón cartilaginoso del tercio superior del pabellón. Estos «dedos» cartilaginosos se mantienen in situ mediante un trenzado que utiliza una banda de cartílago de la concha.
G: el aporte cutáneo por el colgajo retroauricular con pedículo superior.

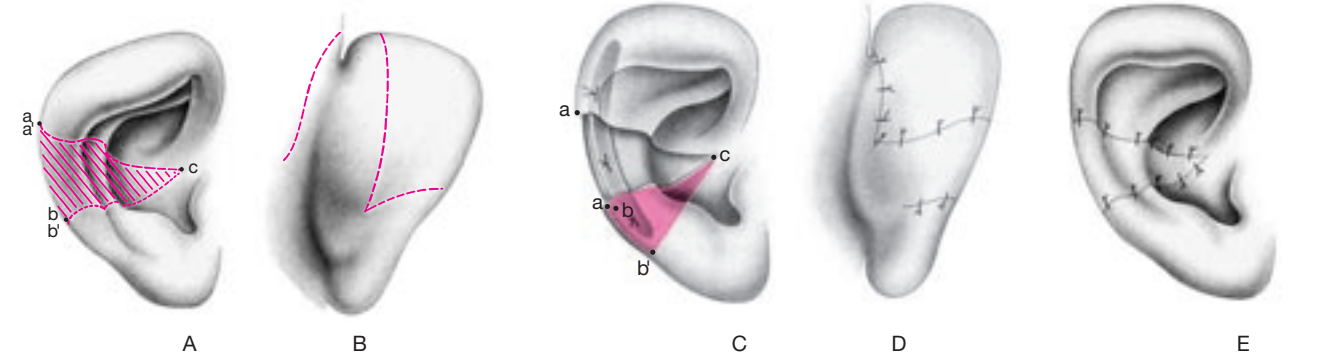

3 *Corrección del pabellón en corneta.*
Técnica de Kislov.
A y B: el trazado de la incisión cutánea; la incisión a-c sólo interesa el plano cutáneo; la incisión b-c sólo interesa el cartílago; la superficie del triángulo a-b-c (zona sombreada) que hace monobloque con el tercio superior del pabellón se despega del plano cutáneo que lo recubre.
C: la distancia a-a' corresponde a la ganancia de altura; el triángulo a'-b'-c (zona sombreada) ha perdido su armazón cartilaginoso; el borde libre del pabellón puede ser armado de una férula cartilaginosa proveniente de la concha.
D y E: el aporte cutáneo con un colgajo con pedículo inferior. Un tiempo quirúrgico posterior a menudo es necesario para corregir la persistencia del hélix en saliente.

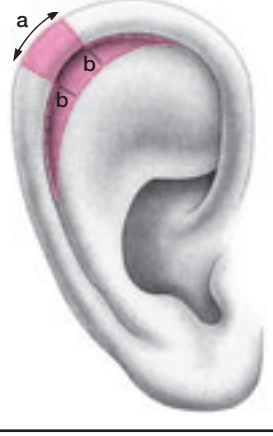

4 *Corrección de la macrotia: a = 2b.*

1,5 a 2 cm. Resulta de tres factores diferentemente asociados: una abertura del ángulo céfalo-concha, una hipertrofia de la concha y un defecto de la plicatura del antehélix. Cuando aparece aislado, se trata más bien de una variante de lo normal que de una malformación. Su corrección está bien definida [6].

Apéndice preauricular

Es una pequeña masa híslica sésil o pediculada, preauricular, que puede contener un armazón cartilaginoso (encondroma). Es único o en manojo *(FT fig. 1)*. Correspondería a un vestigio de tubérculo (colículo branquial externo) supernumerario o a la fragmentación de un tubérculo normal. Su exéresis es simple. Pese a que generalmente aparece aislado, su presencia exige la búsqueda de una lesión asociada del oído medio.

Pabellón en corneta

El pabellón en corneta resulta:
— de un acortamiento del hélix que conduce a la amputación del arco superior del pabellón;
— de un aplanamiento y a menudo de una hipoplasia del antehélix;
— de una abertura del ángulo formado por la concha y el antehélix *(FT fig. 1)*.
Se le asocia, en función de la gravedad de la malformación, una hipoplasia de todo el pabellón que puede llegar hasta la microtia y una localización baja, ya sea aparente debido a la inclinación de su tercio superior, o bien real. Sus formas más leves pueden corregirse por una plastia en VY de la raíz del

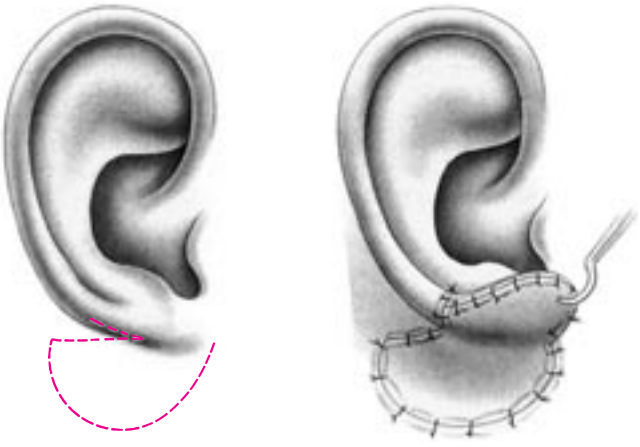

5 *Corrección de una ausencia de lóbulo por la técnica de Converse. La cara posterior del neolóbulo y la zona donante son tapizadas por un injerto de piel total. El colgajo debe ser grueso para limitar la retracción de los tejidos del neolóbulo.*

hélix, y sus formas moderadas por una plastia de los elementos malformados como propuso Cosman [4]. Sus formas más marcadas necesitan la transposición local de los tejidos cartilaginoso y cutáneo a nivel del hélix y del antehélix como lo han propuesto Musgrave [10] *(fig. 2)* y Kislov [7] *(fig. 3)*. Estas formas pueden justificar una reconstrucción del mismo tipo que la realizada para las microtias.

■ *Microtia*

La microtia consiste en un resto de lóbulo situado en sentido vertical y frontal que presenta una pequeña masa cartilaginosa deformada cuya disección evoca una forma extrema de un pabellón en corneta de algunos milímetros de alto (FT fig. 2). Por lo tanto, existe una continuidad malformativa entre la oreja en corneta y la anotia. La microtia, malformación mayor del pabellón, a menudo está asociada a otras malformaciones de origen branquial, de las cuales las más frecuentes son la agenesia del meato acústico externo y las malformaciones osiculares (asociación denominada aplasia mayor del oído) y la hipoplasia mandibular (asociación denominada síndrome otomandibular).

Se trata de una malformación rara (1/10 000 nacimientos). Aunque es muy a menudo unilateral, una malformación auricular contralateral debe ser sistemáticamente investigada. El riesgo de recurrencia de la aplasia mayor del oído unilateral y aislado, sin antecedentes familiares es del 2,7 ‰ (Manac'h) [1].

Su tratamiento mediante la confección de un neopabellón utilizando un autoinjerto cartilaginoso de origen costal, técnica introducida por Tanzer y perfeccionada por Brent actualmente está bien definida [8]. *(FT fig. 3)*. La epítesis del pabellón es una alternativa terapéutica [9].

■ *Otras malformaciones del pabellón*

Anomalías del tercio superior

— La macrotia se corrige por exéresis triangular de base periférica asociada a una exéresis arciforme en el surco del hélix para prevenir la formación de un oído en corneta *(fig. 4)*.

— El defecto de plicatura del hélix se corrige por una simple exéresis triangular de base periférica.

— La oreja de fauno, que tendría una significación filogénica, se corrige con la resección del tubérculo de Darwin.

— La malformación de Sthal, que es una plicatura cartilaginosa de convexidad lateral entre la concha y el hélix, «tercera raíz del antehélix» *(FT fig. 4)*, se corrige mediante la reconstrucción de la raíz superior del antehélix como en una otoplastia, eventualmente completada por una contención de injerto perióstico [11]. Se ha propuesto también, para las orejas prominentes, un tratamiento «ortopédico» que parece ser eficaz si se realiza precozmente desde el nacimiento y se prolonga durante 3 semanas [1 bis].

— La criptotia es la anomalía en la cual la parte superior del pabellón está oculto debajo del cuero cabelludo *(FT fig. 5)*. Se corrige volviendo a ubicar el cuero cabelludo.

Anomalías del lóbulo

El lóbulo bífido congénito, el lóbulo de grandes dimensiones y el lóbulo adherente son fáciles de reparar. La ausencia de lóbulo se puede corregir mediante un colgajo local [3] *(fig. 5)*.

Anomalías anteriores

— Los pabellones verticales o antevertidos *(FT fig. 6)* son corregidos por el aporte a nivel del prehélix de un colgajo cutáneo retroauricular con pedículo superior. Suele asociársele una hipertrofia o una hipoplasia de la raíz del hélix que será reducida o armada de un injerto cartilaginoso.

— La ausencia de trago se corrige por un colgajo cutáneo anterior plegado sobre sí mismo (técnica de Kirkham) o realizando la técnica de Brent tal como en una microtia.

Anomalías posteriores

El coloboma auricular posterior *(FT fig. 7)* se corrige mediante un restablecimiento de continuidad según una línea quebrada asociada a la corrección de los otros elementos malformados a menudo asociados, la macrotia del tercio superior y la oreja globalmente prominente.

Anomalías mediales

Las anomalías de la concha, como por ejemplo las convexidades de su fondo, son corregidas por exéresis o inversión del armazón cartilaginoso.

ANOMALÍAS DE SITUACIÓN

Con la cabeza erguida, el polo superior del pabellón llega al tercio medio del párpado superior, el polo inferior pasa el tercio superior del labio superior; el borde anterior de la raíz del hélix está separado del canto del ojo por una distancia similar a la altura total del pabellón; la línea que pasa por el borde anterior de la raíz del hélix y el borde anterior del lóbulo (límite anterior de la inserción del pabellón) está inclinada 8 a 10° con respecto a la vertical y el eje mayor del pabellón es sensiblemente paralelo al dorso de la nariz *(fig. 1)*.

Estas normas pueden servir de referencia para objetivar lo que se llama «una implantación baja del pabellón» *(FT fig. 8)*. Se la observa en lactantes que, por otro lado, pueden presentar un cierto número de afecciones heterógenas adquiridas in utero o genéticas. El pabellón de «implantación baja» sirve entonces como marcador no específico de otra afección (cf. infra). Se trata más bien de pediatría general que de otología.

FÍSTULAS

■ *Fístulas preauriculares*

La fístula es interpretada como secundaria a un defecto de unión de dos colículos branquiales externos. Es un conducto ciego que se asienta exclusivamente delante de la hendidura anterior o de la raíz del hélix. Sólo se justifica su exéresis en

caso de derrame. Su exéresis debe ser completa, con una vía de acceso de tipo endaural, y deben retirarse en monobloque los tejidos blandos, desde el plano de la aponeurosis del músculo temporal hasta el plano cartilaginoso del hélix [12].

Fístulas auriculobranquiales, de la concha o meatal y a veces retroauricular

Se trata del orificio externo de las fístulas auriculobranquiales de tipo I de Work (cf. infra).

Conducto

ESTENOSIS Y AGENESIAS

Las estenosis del conducto, cualquiera que sea su grado, conservan una continuidad epitelial entre el meato auditivo y la membrana timpánica que es normal o rudimentaria. Asociadas a una malformación osicular, integran el grupo de las «aplasias» menores del oído.

Las agenesias del conducto consisten en la falta del conducto y están asociadas a una ausencia de membrana timpánica. Muy a menudo asociadas a una microtia y a malformaciones osiculares, se encuentran en el grupo de las aplasias mayores del oído. Esta distinción entre estenosis y agenesia es determinante para el pronóstico funcional. El término atresia presta a confusión dado que algunos autores incluyen en este grupo las agenesias y las estenosis importantes.

Estenosis del conducto

El examen otoscópico es difícil puesto que la membrana timpánica o su esbozo no siempre son visibles. La estenosis puede ser global, lateral, medial o, más a menudo, del tercio medio, lo que provoca un conducto en forma de reloj de arena. Resulta necesario distinguir las formas con retención de las que se vacían por sí mismas, ya que las primeras están expuestas a accidentes infecciosos. El orificio externo del conducto está determinado por la localización del pabellón o de su esbozo; el conducto puede estar dirigido hacia fuera, abajo y adelante, en caso de síndrome otomandibular grave con esbozo de pabellón anterior y situado a baja altura *(FT fig. 9).* El examen por TC permitirá una buena visualización del extremo medial del conducto, de su orientación general y estudiará el hueso timpánico, a menudo circular. Una canaloplastia es necesaria en caso de un conducto con retención, o si su diámetro no permite colocar el audífono de una ayuda auditiva por vía aérea que puede ser necesaria. Esta canalopalstia de aumento puede estar asociada a otras dos intervenciones: por una parte, la normalización del eje del conducto alrededor del punto fijo constituido por el plano timpánico en caso de síndrome otomandibular con ectopia meatal y por otra parte, una intervención funcional sobre el oído medio en caso de aplasia menor. La canaloplastia debe respetar la continuidad epitelial original; la zona cruenta creada por el agrandamiento del conducto está recubierta por un colgajo cutáneo o un injerto de piel fina [8].

Agenesias del conducto

Se trata de una falta de conducto cuya exploración es exclusivamente radiológica *(FT fig. 10).* El hueso timpánico es rudimentario o está ausente. La canalopastia sólo se concibe en una cirugía con finalidad funcional auditiva [8].

FÍSTULAS, QUISTES EPITELIALES Y BRIDAS

Las fístulas del conducto, secas u otorreicas, son la expresión del extremo medial de las fístulas auriculobranquiales ya sean de tipo I de Work (duplicación del conducto) cuyo extremo lateral se ve en la región auricular *(FT fig. 11),* o bien de tipo II de Work (defecto de cierre de la parte dorsal de la primera hendidura branquial) cuyo extremo lateral se observa a nivel del triángulo de Poncet [2]. El extremo medial canalicular, de estas fístulas, se sitúa a nivel del tercio medio del conducto, en la unión de las partes ósea y cartilaginosa de su suelo. Este orificio fistuloso medial puede cerrarse y ser reemplazado por un quiste epitelial abombado bajo la piel del conducto o por una brida miríngea.

Las fístulas de tipo I poseen un trayecto paralelo al conducto. Sólo se justifica su exéresis en caso de derrame; la exéresis se realiza entonces por vía otológica. Las fístulas de tipo II, gracias a sus potenciales complicaciones parotídea o subangulomaxilar, conducen a su exéresis quirúrgica, lo que hace necesaria la localización, a veces difícil, del nervio facial.

Hamartomas

Los hamartomas congénitos pueden situarse en el pabellón y el conducto, así como en otras localizaciones faciales. Los más frecuentes son los hemangiomas, los linfangiomas y los neurofibromas.

Asociaciones

ASOCIACIONES MALFORMATIVAS A NIVEL DEL OÍDO

Existe un paralelismo entre las malformaciones que afectan al pabellón, al conducto y también al oído medio mientras que el oído interno, derivado de la cápsula ótica, generalmente es normal. Este paralelismo ha dado lugar a numerosas clasificaciones muy similares entre sí. Será citada aquí la más antigua, la de Ombredanne, que sigue siendo particularmente útil en el plano clínico:

— *grupo I o aplasia menor:* pequeña malformación del pabellón, conducto auditivo externo presente pero que pueden estar estenosado, membrana timpánica normal o hipoplásica, caja del tímpano normal, malformación osicular aislada;

— *grupo II o aplasia mayor:* microtia, ausencia de conducto auditivo externo y de membrana timpánica, caja del tímpano de volumen reducido, malformaciones osiculares graves.

No obstante, existen microtias con conducto normal *(FT fig. 12)* y pabellones normales sin conducto *(FT fig. 13).* Esto exige, para cada paciente, un estudio del pabellón, el conducto y el oído medio de forma separada, basándose sobre datos clínicos, audiométricos, radiológicos e incluso de exploración quirúrgica.

ASOCIACIONES MALFORMATIVAS LOCALES

Conciernen a los derivados del primero y del segundo arco branquial; el pabellón deriva de los colículos branquiales externos del primer y del segundo arco, y el conducto, de la primera hendidura ectoblástica. Son sistemáticamente exploradas.

— Patología de los derivados del primer arco: hipoplasia mandibular *(FT fig. 14),* malformación de la cabeza del martillo, del cuerpo y de la rama posterior del yunque, defecto de tensión del velo (músculo periestafilino externo inervado por el V).

— Patología de los derivados del segundo arco: malformación del mango del martillo, de la rama descendente del yunque, de la supraestructura del estribo, parálisis facial.

ASOCIACIONES REGIONALES

Conciernen a los derivados de los segmentos mesencefálico y rombencefálico de la cresta neural de donde derivan el primordio maxilar y el primer arco mandibular con sus diferentes constituyentes (hueso, músculos, dientes, dermis, tejido nervioso) [5]. Deben ser sistemáticamente investigadas. Como ejemplo, pueden citarse los dos síndromes malformativos encontrados con mayor frecuencia:

— El síndrome Franceschetti-Zwahlen (o síndrome de Treacher-Collins) generalmente bilateral *(FT fig. 15)*, que asocia una hipoplasia del esqueleto facial, en particular malar, una hipoplasia palpebral inferior, una aplasia mayor o menor de las orejas y a veces una hendidura macrostómica, una microftalmía, un coloboma iridiano o retiniano, etc.

— el síndrome de Goldenhar, semejante al precedente, generalmente es unilateral y conlleva frecuentemente un dermolipoma epibulbar de la conjuntiva externa, así como anomalías vertebrales.

ASOCIACIONES GENERALES

Una malformación de oído externo puede ser explorada para confirmar un diagnóstico ya supuesto. Se trata de las patologías fetales poliviscerales por intoxicación alcohólica, hidantoína, por infección toxoplásmica, por diferentes secuencias o síndromes (CHARGE, branquiootorrenal, G, Wiedemann-Beckwith, etc.) y por anomalía cromosómica (trisomía 8, 21, 22, síndrome de Turner, etc.). Las malformaciones auriculares son menores, a menudo en forma de pabellones de localización baja. La intoxicación por ácido retinoico y la infección rubeólica pueden inducir una microtia.

Inversamente, una malformación grave del pabellón puede conducir a investigar una lesión visceral, a distancia, potencialmente asociada: raquídea (síndrome de Klippel-Feil, etc.), de los miembros superiores (síndrome de Nager), renal, cardíaca, etc.

Cualquier referencia a este artículo debe incluir la mención del artículo original: Manac'h Y, Maarek H et Loundon N. Pathologie congénitale de l'oreille externe. Encycl Méd Chir (Editions Scientifiques et Médicales Elsevier SAS, Paris, tous droits réservés), Oto-rhino-laryngologie, 20-070-B-10, 1995, 4 p.

Bibliografía

[1] **BISMUTH R.** Etude génétique des aplasies majeures unilatérales d'oreilles. A propos de 166 cas. Paris VII. **1992** ; Thèse Dir Y Manac'h. 89 p

[1 bis] **BROWN F, COLEN L, ADDANTE R, GRAHAM J.** Correction of congenital auricular deformities by splinting in the neonatal period. Pediatrics **1986** ; 78 : 406-411

[2] **CHAMPROUX T, GAILLARD de COLLIGNY L, LAFAYE M, RUSSIER M, BECAUD P, BANUS C.** L'appareil branchial : son évolution normale et pathologique. **Encycl Med Chir** (Paris, France). Oto-rhino-laryngologie. 20-850-A-10. **1990** ; 10 p

[3] **CONVERSE J.** Deformities of the auricle. In : Tanzer RC, Belluci RJ, Converse JM eds. Reconst Plast Surg. Pub WB Saunders. Philadelphia. **1977** ; ch 35

[4] **COSMAN B.** The repair of moderate cup ear deformities. In : Tanzer R, Edgerton eds. Symposium on reconstruction of the auricle. Mosby Co. St Louis. **1974** ; pp 118-133

[5] **COULY G.** Malformation de la face et du cou. **Encycl Med Chir** (Paris, France). Stomatologie odontologie. 22-066-A-50. **1992** ; 12 p

[6] **DISANT F, ROBIN Ph.** Chirurgie des oreilles décollées. **Encycl Med Chir** (Paris, France). Techniques chirurgicales – Tête et cou. 46-100. **1993** ; 8 p

[7] **KISLOV R.** Surgical correction of the cupped ear. Plast Recontr Surg **1971** ; 48 : 121-125

[8] **MANAC'H Y.** Chirurgie de l'agénésie de l'oreille externe et de l'oreille moyenne. **Encycl Med Chir** (Paris, France). Techniques chirurgicales – Tête et Cou. 46-090. **1993** ; 8 p

[9] **MANAC'H Y, HAMANN C, TULASNE F, ROULLEAU P.** Les fixtures ostéo-intégrées de titane. Applications otologiques. Ann Oto-Laryngol Chir Cervicofac **1988** ; 105 : 611-621

[10] **MUSGRAVE RH.** A variation on the correction of the congenital lop ear. Plast Reconstr Surg **1966** ; 37 : 394-398

[11] **NAKAYAMA Y, SOEDA S.** Surgical treatment of Stahl's ear using the periostal string. Plast Reconstr Surg **1986** ; 77 : 222-226

[12] **PRASAD S, GRUNDFAST K, MILMOE G.** Mangement of congenital preauricular pit and sinus tract in Children. Laryngoscope **1990** ; 100 : 320-321